В зависимости от строения и внешнего вида тромба различают белый, красный, смешанный гиалиновый тромбы.

 Белый тромб. Состоит из тромбоцитов, фибрина и лейкоцитов, образуется медленно, при быстром кровотоке, обычно в артериях, между трабекулами эндокарда, на створках клапанов сердца при эндокардитах.

 Красный тромб. В состав входят тромбоциты, фибрин и эритроциты, возникает быстро в сосудах с медленным током крови (в венах).

 Смешанный тромб. Включает в себя тромбоциты, фибрин, эритроциты , лейкоциты и встречается в любых отделах кровеносного русла и в полостях сердца, аневризмах. В этом тромбе имеется небольшая, тесно связанная с сосудистой стенкой головка (по строению — белый тромб), тело (смешанный тромб) и рыхло прикрепленный к интиме хвост (красный тромб). Хвост может отрываться и превращаться в тромбоэмбол.

 Гиалиновый тромб. Множественные тромбы формируются только в сосудах микроциркуляторного русла при шоке, ожоговой болезни, тяжёлых травмах, ДВС-синдроме, обезвоживании организма, тяжёлой интоксикации и т.п. В их состав входят преципитированные белки плазмы и агглютинированные форменные элементы крови, образующие гомогенную, бесструктурную массу со слабоположительной гистохимической реакцией на фибрин.

По отношению к просвету сосуда тромбы разделяются на пристеночные и обтурирующие.

 Пристеночный (по строению белый или смешанный), например, тромб на атеросклеротических бляшках, суживающий просвет сосуда.

 Обтурирующий (обычно красный), полностью закрывающий просвет сосуда.

По течению тромбы могут быть локализованными и прогрессирующими (растущими по току крови).

Помимо основных видов, различают ещё ряд тромбов: марантический, опухолевый, септический, шаровидный, дилатационный.

 Марантический тромб (от греч. *marasmas* — изнурение, упадок сил). Обычно этот тромб смешанный возникает в поверхностных венах нижних конечностей, синусах твёрдой мозговой оболочки при истощении, дегидратации организма, иногда у стариков.

 Опухолевый тромб. Образуется при врастании злокачественного новообразования в просвет вены и разрастании по току крови или при закупорке конгломератом опухолевых клеток просветов микрососудов. При истинной полицитемии встречаются красные тромбы в венах, тогда как при лейкозах в микрососудах часто обнаруживаются лейкемические тромбы, состоящие из атипичных клеток и свернувшейся крови.

 Септический тромб. Инфицированный, смешанный тромб в венах развивается при гнойных васкулитах, сепсисе.

 Шаровидный тромб. Образуется при отрыве от эндокарда левого предсердия больного с митральным стенозом. Вследствие значительного сужения левого атриовентрикулярного отверстия тромботические массы не могут выйти и, свободно двигаясь в камере сердца, увеличиваются в размерах, приобретают форму шара, гладкую поверхность, так как отшлифовываются током крови и трением об эндокард. Этот тромб может закрыть отверстие клапана и остановить кровоток, что вызывает у больного обморок. После падения человека тромб откатывается, и гемодинамика восстанавливается; больной приходит в сознание.

 Дилатационный тромб. Развивается в аневризмах и также может иметь округлую форму.

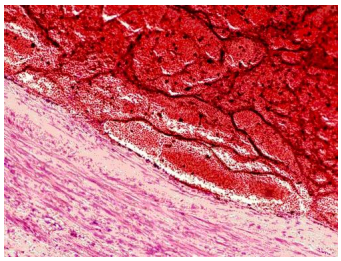

Смешанный тромб

Интересные статьи:

1) Острое общее венозное полнокровие

2) Медиаторы воспаления

3) Роль иммунной системы при регенерации