При гормональном дисбалансе в условиях относительного или абсолютного преобладания эстрогенов в эндометрии могут развиться гиперпластические изменения, некоторые варианты которых являются предраковыми. Основные **клинические проявления**
гиперплазии эндометрия — маточные кровотечения, чаще в пре- и постменопаузе. Матка в большинстве случаев увеличена, эндометрий утолщён. Характерен обильный соскоб. Основным методом для определения характера гиперпластических процессов является морфологический (исследование гистологических препаратов соскобов эндометрия).

Различают простую, сложную, атипические (простая и сложная) гиперплазии, риск малигнизации этих форм существенно отличается, следовательно, другая и тактика лечения больных.
 Простая гиперплазия эндометрия. Характеризуется образованием в слизистой оболочке матки многочисленных желёз различной формы и величины, неравномерно распределённых в строме (рис. 21-3). Нередко наблюдают кистозное расширение желёз, эпителий с признаками пролиферации. Строма богата фибробластами, в ней относительно много лимфоцитов и нейтрофилов, характерно полнокровие сосудов, наличие в них тромбов. Простая гиперплазия обычно регрессирует самостоятельно или после выскабливания эндометрия.

 Сложная (аденоматозная) гиперплазия. Железы становятся более извитыми, количество стромы между ними уменьшается. Выстилка желёз многорядная, местами — многослойная, однако клетки имеют одинаковые размеры и форму, и сохраняется их ориентация по отношению к базальной мембране. Риск развития рака составляет около 3%.

 Простая атипическая гиперплазия. Диагностируется при наличии ветвящихся желёз, выстланных двух- или многорядным эпителием , местами образующим сосочковые выросты. Ядра эпителиальных клеток гиперхромные, цитоплазма скудная. Строма плотная, с избыточным содержанием коллагеновых волокон, местами отёчная. Риск малигнизации 8%.

 Сложная атипическая гиперплазия эндометрия. Характеризуется наличием причудливого вида желёз, расположенных близко друг к другу («спинка к спинке»). Эпителиальные клетки теряют полярность и комплексность, ядра их разной величины и формы, с неравномерным распределением хроматина. Видны многочисленные митозы, в том числе патологические. Строма скудная. Риск развития рака составляет 30%.

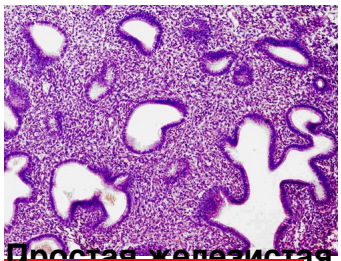

Простая железистая гиперплазия эндометрия

7) [illegible] патологических состояний
8) [illegible] симптомы атеросклероза