В нормальной матке эндометрий чётко отграничен от миометрия. При аденомиозе фрагменты эндометрия обнаруживаются в толще миометрия. Провоцирующим моментом к началу формирования очагов аденомиоза обычно являются различные внутриматочные вмешательства
(диагностические выскабливания, аборты, ручное обследование полости матки после родов). При этом происходит разрушение естественного барьера между базальным слоем эндометрия и миометрием.
Поражение может быть диффузным и очаговым; в зависимости от его глубины и выраженности различают три степени аденомиоза:

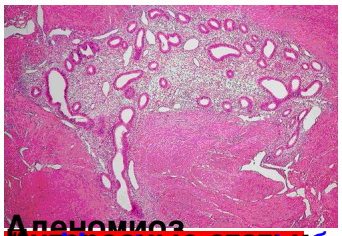
1 степень — эндометриальные железы с окружающей стромой располагаются в подслизистом отделе миометрия;

2 степень — поражение распространяется примерно до середины толщи миометрия;

3 степень — поражение всей толщи стенки матки.

Макроскопически стенка матки имеет ячеистое строение, нередко с образованием синюшных «глазков» или ходов, из которых выделяется кровь. Микроскопически в миометрии обнаруживаются эндометриальные железы, окружённые стромой, состоящей из фибробластов и коллагеновых волокон, макрофагов, лимфоцитов. Очаги аденомиоза могут подвергаться циклическим превращениям, в таком случае в миометрии образуются кисты с геморрагическим содержимым. В ряде случаев в очагах гетеротопического эндометрия развиваются гиперпластические изменения, однако малигнизация аденомиоза наблюдается редко.

Основные клинические проявления заболевания: обильные и длительные менструации, болевой синдром, возможно развитие бесплодия.



Аденомиоз

Читать статью