КИСТЫ СЛЮННЫХ ЖЕЛЁЗ

Этиология — травмы, пороки развития протоков, хронический сиаладенит, сиалолитиаз. Кисты слюнных желёз могут быть ретенционные и слизистые.

 Ретенционные кисты. Возникают обычно у лиц старше 50 лет, под слизистой оболочкой, округлые, прозрачные. Тонкая стенка из соединительной ткани, выстлана уплощённым эпителием.

 Слизистые кисты. Проявляются до 30 лет, напоминают опухоль, рецидивируют. Стенка из соединительной ткани, слизистых клеток, в просвете слизь. Мукоцеле.

Киста подъязычной железы (лягушачья опухоль, так как напоминает гортанный пузырь лягушки) — около уздечки языка. При инфицировании — гнойное воспаление.

ОПУХОЛИ СЛЮННЫХ ЖЕЛЁЗ

Опухоли составляют до 2–6% всех новообразований. На их долю приходится до 3% хирургических вмешательств в стоматологической практике. Наиболее частая локализация — околоушные (до 75% случаев), малые (14%), поднижнечелюстные (11%), подъязычные (1–3%) железы. В 75–80% наблюдений опухоли имеют строение доброкачественных. Опухоли желёз по происхождению разделяют на эпителиальные, неэпителиальные.

 Эпителиальные опухоли (аденомы, карциномы). Составляют до 95% всех новообразований слюнных желёз.

 Неэпителиальные опухоли. Чаще развиваются у детей. Это гем-, лимфангиомы , нейрофибромы, составляющие до 50% детских опухолей, тогда как у взрослых встречаются примерно в 5% случаев. Редко встречаются злокачественные лимфомы неходжкинские.

 Неклассифицируемые опухоли.

◊ Пограничные и опухолеподобные процессы. Доброкачественное лимфоэпителиальное поражение, сиаладеноз, онкоцитоз, саркоидоз, сиаладенит, гиперплазия внутри- или парапаротидного л/у, кисты.

◊ Вторичные поражения. Метастазы рака кожи, лёгких, почек, молочных желёз.

Аденомы

В ацинусе отмечают в норме ацинарные и миоэпителиальные клетки, во вставочном протоке — эпителиальные, миоэпителиальные и резервные (источники регенерации) клетки. Исчерченный проток представлен эпителиальными клетками и онкоцитами. Междольковый проток — эпителиальными клетками.

Аденомы слюнных желёз составляют до 70–80% всех эпителиальных опухолей желёз и развиваются чаще у женщин старше 50–60 лет. Морфологические разновидности: плеоморфная, лимфоматозная папиллярная цистаденома, миоэпителиальная, базальноклеточная, онкоклеточная, каналикулярная, сальная. Последние две встречаются крайне редко.

 Плеоморфная аденома. Доброкачественная смешанная опухоль. Наиболее частая (до 70%) опухоль слюнных желёз с медленным ростом, соотношение больных мужчин и женщин составляет 1:1,7. В большинстве случаев у лиц старше 50–60 лет определяется плотный безболезненный белесовато-жёлтый узел до 6 см диаметром, иногда дольчатый, с тонкой капсулой, которая может местами отсутствовать. Возможны, особенно у молодых лиц, участки ослизнения (при этом отмечается более быстрый рост и более частые рецидивы). Микроскопически характерны полиморфные эпителиальный и мезенхимальный компоненты . Мелкие клетки с гиперхромными ядрами (тубулярные структуры), светлые клетки (альвеолярные структуры), крупные клетки (крупные тубулярные структуры). Морфологические варианты аденомы: тубулярно-трабекулярная с миксоидным или хондроидным компонентом, солидная.

◊ Тубулярно-трабекулярная с миксоидным или миксоидно-хондроидным компонентом. Чаще рецидивирует, возможен мультицентричный рост. Трабекулы и протоковые структуры располагаются среди слизеподобного вещества с примесью хондроидных структур. Стромальный компонент незначителен.

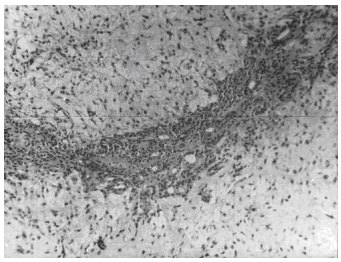

Плеоморфная аденома слюнной железы. Тубулярные и трабекулярные структуры с выраженным миксоидным компонентом.

Интересные статьи:

1) Гипоксия

2) Ответ организма на гипоксию

3) Реакции, обусловленные антителами